Lane Medical Library

AUS DEM
PATHOLOGISCHEN INSTITUT DER UNIVERSITÄT GÖTTINGEN
DIREKTOR: PROF. DR. GEORG B. GRUBER

# PATHOLOGISCH-ANATOMISCHE UND PHYSIOLOGISCHE UNTERSUCHUNGEN MIT DER QUARZLAMPE

## INAUGURAL-DISSERTATION

ZUR ERLANGUNG DER MEDIZINISCHEN DOKTORWÜRDE

DER MEDIZINISCHEN FAKULTÄT

DER GEORG AUGUST-UNIVERSITÄT

ZU GÖTTINGEN

VORGELEGT VON

**KURT KRAMER**
AUS BARMEN

1929

VERLAGSBUCHHANDLUNG JULIUS SPRINGER IN BERLIN. 1929

Gedruckt mit Genehmigung der medizinischen Fakultät
Dekan: Prof. Dr. Wagener
Referent: Prof. Dr. Georg B. Gruber

Sonderabdruck aus
„Virchow's Archiv für Anatomie und Physiologie", 274. Bd.

Bereits in der Wiener Klinischen Wochenschrift des Jahres 1910 weist Dr. *Freund* darauf hin, daß das Licht der Quarzlampe zur Unterscheidung von ähnlich aussehenden Krankheitsbildern in der Dermatologie verwandt werden könne. In der Folgezeit trat die Verwendung des einfachen Quarzlampenlichtes zurück hinter der Luminescenzanalyse mittels filtrierten ultravioletten Lichtes.

**I. Makroskopische Betrachtungen pathologisch-anatomischer Präparate im Quarzlampenlichte.**

Betrachten wir ein frisch bei der Sektion gewonnenes pathologisch-anatomisches Präparat, z. B. eine normale Niere, so sehen wir sie statt wie gewöhnlich in einem roten in einem fahlgrünen Grundton erscheinen. Von diesem grünen Untergrunde heben sich auf der Oberfläche schwarzgrüne Streifen ab, die Gefäße, die zum Teil strahlig angeordnet sind. Auf dem Schnitt sieht man an der Rindenmarkgrenze bogenförmige, schwarze Stränge, die Vasa arciformia. In der Rinde erkennt man eine Unmenge kleinster schwarzer Pünktchen. Es sind die Malpighischen Körperchen, deren Durchmesser 0,13—0,22 mm beträgt, also noch innerhalb der Sichtbarkeitsgrenze liegt.

Bei der Betrachtung im Quarzlampenlicht tritt also eine deutliche Differenzierung ein in dem mehr oder weniger gleichmäßigen, durch den Blutfarbstoff bedingten roten Grundton der meisten Organe. Es treten die am meisten bluthaltigen Bezirke (Gefäße, Glomeruli, rote Pulpa der Milz usw.) als schwarzgrüne Bezirke gegen das blutfarbstoffärmere Gebiet (Bindegewebe, weiße Pulpa der Milz usw.) hervor.

Die Farbunterschiede der Organe erklären sich aus dem Spektrum der Quarzlampe. Nach Mitteilungen der Quarzlampengesellschaft setzt sich das sichtbare Spektrum dieser Lampe wie folgt zusammen:

| | | | | | | |
|---|---|---|---|---|---|---|
| 6235 | 6152 | 5819 | 5804 | 5790 | 5769 | 5461 |
| 4960 | 4916 | 4358 | 4347 | 4339 | 4078 | 4046 |

Die Wellenlängen sind in Angström-Einheiten angegeben.

Es fehlen in diesem Spektrum also die roten und ein Teil der orangefarbenen Strahlen. Diejenigen Bezirke der pathologisch-anatomischen Präparate, deren Eigenfarbe in den Bereich der fehlenden Strahlen fällt, müssen also dunkel erscheinen. Denn die Eigenfarbe eines Körpers beruht auf der Reflexion von Strahlen bestimmter Wellenlänge.

Der Wert der Betrachtung im Quarzlampenlicht liegt also darin, daß eine deutlichere Unterscheidbarmachung der Farben eintritt. Insbesondere wird die Erkennung feinster Gefäßchen und Blutungen ermöglicht.

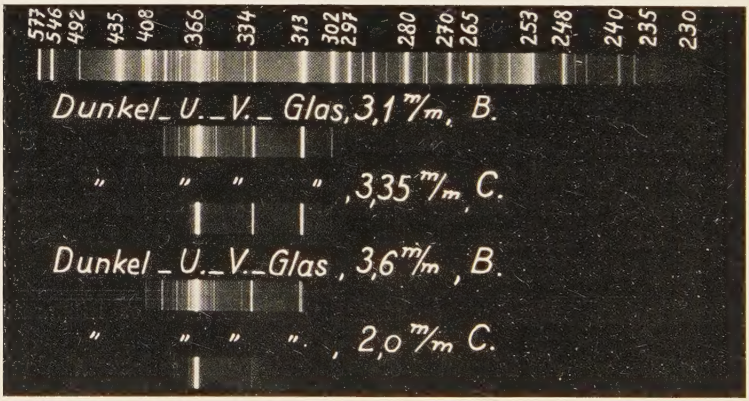


Abb. 1. Spektrum der Quarzlampe u. des gefilterten Lichtes nach Mitteilung der Quarzlampen-Gesellschaft, welche diese Aufnahme zur Verfügung stellte.

Im pathologischen Institut Göttingen wurden am frischen Leichenmaterial fortlaufend Untersuchungen angestellt. Zum Schutze der Augen des Untersuchers wurde eine Brille mit Halauer Glas 62 benutzt, daß die Farbwirkung nur sehr wenig beeinflußt und nach unserer Erfahrung einen ausreichenden Schutz gegen die unangenehme Kerato-Conjunctivitis gewährt.

Es folgen aus den Beobachtungen, die manches Bekannte „in anderem Lichte" zeigten, einige *Beispiele*:

1. *Harnsäureinfarkt in der Niere eines Neugeborenen.*

Sektionsbericht: Man sieht gelblichweiße Streifen im Nierenmark nach der Papille zu gerichtet.

Im Quarzlampenlicht leuchten im Nierenmark goldgelbe, wie bronziert aussehende Streifen auf in einem Bezirke, dessen Grenzen über den im Tageslicht gesehenen hinausgehen.

2. *Emphysem des Lungengewebes und interstitielles Emphysem bei einer Frühgeburt*, die 48 Stunden gelebt hat.

Im Quarzlampenlicht erscheint die Lunge grün. Die lufthaltigen Bläschen, insbesondere die des Zwischengewebes, leuchten als goldgelbe Perlen auf und heben sich deutlich von dem übrigen Lungengewebe ab.

3. *Endocarditis mitralis.*

Man sieht im Tageslicht u. a. einige kleine Gefäßchen sich auf die Klappe vorschieben und sich gegen den Schließungsrand zu verlieren.

Im Quarzlampenlicht lassen sich diese Gefäße als feine schwarze Stränge, die zum Teil scharf gerandet weiß marmoriert sind, bis zum Schließungsrand verfolgen, wo sie vielfache Anastomosen eingehen.

4. *Magen einer Frühgeburt mit kleinen Schleimhautdefekten.*

Im aufgeschnittenen Magen sieht man längs der großen Kurvatur an der Vorder- und Hinterwand verstreut weißgelbliche Schleimhautdefekte. Die Magenschleimhaut selbst erscheint bei gewöhnlichem Tageslicht gleichmäßig graurot.

Im Quarzlampenlicht dagegen sieht man auf dem schwarzgrünen Schleimhautuntergrunde nicht nur hellgrüne Eindellungen bzw. Defekte der Schleimhaut von Stecknadelkopf- bis Linsengröße, sondern auch noch den Ausdruck einer Kreislaufstörung. Auf die Stellen der Schleimhautdefekte ziehen in strahliger und zentral immer dichterer Anordnung schwarzgrüne Streifen zu, welche als feinste, gefüllte Gefäßchen zu bestimmen sind.

Es handelt sich also um entzündliche Hyperämie in der Umgebung der Schleimhautdefekte, d. h. um im Leben entstandene Geschwürchen. Diese Diagnose wurde makroskopisch erst durch die Betrachtung im Quarzlampenlichte ohne weiteres ermöglicht.

### II. Untersuchungen an Mäusen, denen Eosin unter die Haut gespritzt worden war.

*a) Über das Verhalten des Eosins im Mäuseorganismus.*

*Paul Ehrlich* hat bereits in seinen grundlegenden Untersuchungen über die Verteilung der Farbstoffe darauf hingewiesen, daß das Fluorescein, die Muttersubstanz des Eosins, sich in den Säften des Körpers leicht verteilt, aber, wie andere saure Farbstoffe, vom Gehirn und Fettgewebe nicht aufgenommen wird. In einer Arbeit aus dem Kaiserlichen Untersuchungsamt weist *Rost* nach, daß bei oraler Zufuhr von Eosin an Katzen, Hunden und Kaninchen nur geringe Aufsaugung eintritt. Es zeigt sich keinerlei örtliche oder allgemeine Wirkung. Die Rosafärbung der Gewebe ist durch das eosinhaltige Blut mitgeteilt. Bei Zufuhr von Eosin unter die Haut oder in die Blutbahn stellt nach *Tappeiner* 0,1 g Eosin pro kg Tier die noch nicht wesentlich giftig wirkende Gabe dar. An Mäusen hat sich der Farbstoff noch 24 Stunden

nach der Einspritzung colorimetrisch im Blute nachweisen lassen. Die Ausscheidung durch Galle und Darm dauert bei Zufuhr obiger Menge nach *Tappeiner* 7 Tage, durch den Harn 14 Tage. Haut und Schleimhäute erscheinen nur so lange stark gefärbt, als das Blut noch hinreichend Farbstoff enthält. Das gilt jedoch nur für unversehrte Oberflächen. Wo Verletzungen vorhanden sind, dringt der Farbstoff, z. B. das Eosin, in das Gewebe ein, eine Tatsache, die sich bekanntlich die Augenärzte zur Diagnose eines Oberflächendefektes der Hornhaut zunutze machen.

*b) Versuche, das Eosin im Mäuseorganismus mittels Luminescenz nachzuweisen.*

Zu diesen Untersuchungen wurde der Diagnostikansatz der Quarzlampengesellschaft benutzt, der aus dem Quarzlampenlicht hauptsächlich die Spektrallinie der Wellenlänge 366 herausfiltriert. Diese ist unsichtbar, aber von großem Energieinhalt, wie die photographische Platte erweist. In diesem Lichte leuchtet eine wässerige Eosinlösung auf Gewebe gebracht goldgelb.

Abb. 2. Luminescenzbild einer Maus, 48 Stunden nach Einspritzung von 1,0 ccm einer 1proz. wässerigen Eosin-Lösung.

Es wird einer erwachsenen weißen Maus 1 ccm einer 1proz. wässerigen Eosinlösung unter die Haut gespritzt. Am nächsten Vormittag wurde leichte Rotfärbung der Ohren, Pfötchen und des Schwanzes beobachtet. Obige Maus erschien nach 24 Stunden im gefilterten Quarzlampenlicht blauviolett. An den Ohren, Fußsohlen, am Schwanze sowie um die Harnröhrenöffnung herum zeigte sich goldgelbe Luminescenz, ebenso lumineszierte der Harn gelb, die Faeces rötlichgelb. 48 Stunden nach der Einspritzung waren die Luminescenzerscheinungen nur noch an den Ohren und an der Harnröhrenöffnung zu sehen.

Die Maus wurde mit Äther getötet. Bei der Sektion sah man im Tageslicht keine pathologische Färbung der Gewebe mit Ausnahme des Unterhautfettgewebes der Einspritzungsstellen, das eosinrot erschien.

Unter dem Diagnostikansatz hob sich von der dunkel erscheinenden Leberunterfläche die Gallenblase als leuchtend goldgelber, kommaförmiger Bezirk ab. Die gefüllte Harnblase lumineszierte in einem leuchtenden Gelb. Im Darm erschienen umschriebene Bezirke gelblich (Abb. 2). Im Unterhautfettgewebe der Einspritzungsstelle zeigte sich ebenfalls die

gelbe Luminescenz. Sonst konnte nirgends Eosin nachgewiesen werden, u. a. nicht im Gehirn und Liquor.

*c) Es soll untersucht werden, ob bei, mit Eosin sensibilisierten Mäusen die Bestrahlung mit Quarzlampenlicht pathologisch-anatomisch faßbare Veränderungen bewirkt.*

Um einen Organismus für bestimmte Strahlen zu sensibilisieren, müssen nach *Tappeiner:*

1. die Strahlen von dem Sensibilisator absorbiert werden;

2. muß der Sensibilisator neben seiner Absorptionsfähigkeit für diese Strahlen noch die Eigenschaft haben, in wässeriger Lösung zu fluorescieren.

Eosin absorbiert im wässeriger Lösung Strahlen vom mittleren Grün bis zum Violett. Da Eosin in wässeriger Lösung außerdem fluoresciert, hat es die Eigenschaften eines Sensibilisators.

*Jodlbauer* und *Tappeiner* glauben, daß bei der Absorption der Strahlen durch den Sensibilisator Ionen gebildet werden, die auf das Gewebe einwirken. Als Analogon führen sie die Ozonbildung in der Luft an, wenn sie ultravioletten Strahlen ausgesetzt ist. *F. Schanz* denkt sich den Vorgang auf Grund von Versuchen an Eiweißlösungen so, daß bei der Strahlenabsorption aus dem Sensibilisator Elektronen herausgeschleudert würden, die auf die benachbarten Eiweißmoleküle einwirkten und diese zertrümmerten. *Jodlbauer* und *Tappeiner* haben zahlreiche Versuche an Enzymen und Protozoen gemacht, und nachgewiesen, daß diese durch fluorescierende Stoffe bei Zutritt von Tageslicht getötet bzw. unwirksam gemacht werden, und zwar in Verdünnungen, in denen die fluorescierende Substanz im Dunkeln unwirksam ist. *Raab* hat weißen Mäusen 0,5—1 ccm einer 1proz. wässerigen Eosinlösung unter die Haut gespritzt und nach Einwirkung kräftigen Sonnenlichtes Ohrnekrosen beobachtet, die sich nach 2—3 Wochen abgrenzten.

Im Anschluß an diese Versuche soll im folgenden untersucht werden, ob bei Eosinmäusen nach Bestrahlung mit Quarzlampenlicht pathologisch-anatomische Veränderungen in den Organen auftreten. Es handelt sich in folgenden Versuchen also um:

1. Die Einwirkung der chemisch wirksamen Strahlen der Quarzlampe auf die Oberfläche der Mäuse. Die unmittelbare Wirkung kann nur wenige Millimeter tief gehen; mittelbar wäre eine Beeinflussung des Gesamtorganismus durch das durch die Strahlen veränderte biologische Geschehen der Haut denkbar.

2. Die Einwirkung der gelbgrünen Strahlen des Quarzlampenspektrums, die durch Absorption durch das Eosin am umgebenden Gewebe photodynamische Erscheinungen im Sinne *Tappeiners* hervorrufen könnten. Diese Wirkung könnte tiefer dringen.

3. Die Einwirkung des Tageslichtes, da die Mäuse im Hellen gehalten wurden.

*Versuch:* Die Mäuse wurden in Glasgefäßen gehalten und bis zur Tötung der 1. Hälfte u. a. auch mit etwas Speck gefüttert, während die 2. Hälfte von der Wiedereinspritzung ab nur Brot und Milch erhielt.

| Nr. | Anzahl der Mäuse | GespritzteMenge der 1 proz. wässerigen Eosinlösung in ccm | Bestrahlungsdauer | Gesamtbestrahlungsdauer der 2. Hälfte, die nach 6 Tg. wieder eingespritzt wurden |
|---|---|---|---|---|
| 1a | 2 | — | 50 Minuten in 6 Tagen | 135 Minuten in 15 Tagen |
| 1b | 2 | — | 100 Minuten in 6 Tagen | 270 Minuten in 15 Tagen |
| 2a | 2 | 0,5 | wie 1a | wie 1a |
| 2b | 2 | 1,0 | wie 1b | wie 1b |
| 3a | 2 | 0,5 | wie 1a | wie 1a |
| 3b | 2 | 1,0 | wie 1b | wie 1b |

Nach 2 Tagen tritt bei je einer 2b- und 3b-Maus ein Geschwür an der Einspritzungsstelle auf, das sich bis zum Sektionstage noch stets vergrößert. Ohrverkrüppelungen treten sowohl bei 1-Mäusen als auch bei Eosinmäusen auf, ferner Verdickungen der Augenlider und starke Schuppung am Naseneingang und Schwanz. Im Lichte des Diagnostikansatzes zeigen sich bei den Eosinmäusen die unter IIc beschriebenen Erscheinungen.

Bei der Sektion der 1. Hälfte 5 Tage p. inj. ergibt sich makroskopisch nichts Besonderes; im Lichte des Diagnostikansatzes ist bei den 3-Mäusen die gelbe Luminescenz der Gallenblase und Harnblase noch deutlicher als bei den 2-Mäusen. Auf die Wiedereinspritzung reagieren wieder die 2b- und 3b-Maus mit einem Geschwür; die Ohrverkrüppelungen gehen weiter, ebenso die Hautschuppungen. 15 Tage nach der 1. Einspritzung wird die 2. Hälfte der Mäuse getötet und seziert. Makroskopisch ergibt sich wieder kein besonderer Befund. Nur die Gallenblase der 3b-Maus zeigt noch schwache gelbe Luminescenz.

Die Mäuse waren trotz der Geschwüre recht munter. Bei der Bestrahlung suchten sie möglichst Schutz vor den Strahlen, waren aber nach den Bestrahlungen wieder vollkommen lebhaft, vielleicht sogar etwas erregt.

### *Histologische Untersuchung.*

Es wurden an Paraffinschnitten die Lebern, Nieren, Haut und Ohren mit Hämatoxylin-Eosin-Färbung untersucht. Wo es geboten schien, wurde die Sudanfärbung herangezogen, wozu Gefrierschnitte gemacht wurden.

*Leber.* Eine normale Mäuseleber zeigt reichliche Capillarwandzellen zwischen den Zellbalken, deren Elemente recht groß sind. Der Blutgehalt der Leber ist verschieden, im allgemeinen reichlich. Gelegentlich sieht man im Bereich der Glissonschen Dreiecke entsprechend dem Verlaufe dortiger Gefäße leichte Ansammlungen runder Zellen. Auch zwischen den Läppchen sind gelegentlich Zellanhäufungen, welche aber offenbar einer Vermehrung der Capillarwandzellen entsprechen. Im Sudanpräparat zeigt sich in den zentralgelegenen Läppchenanteilen eine feintropfige Beschickung des Zellprotoplasmas mit sudanophilen

Körnchen. Diese Fetteinlagerung ist außerordentlich gering und beeinträchtigt die Darstellung der übrigen Zellteile nicht im geringsten.

Bei den Versuchsmäusen schwankt der Blutgehalt der Leber, ist aber meist sehr reichlich. Die Capillarwandzellen treten deutlich hervor. Ebenfalls sieht man Anhäufungen von Lymphocyten ähnlichen Zellen in den Glissonschen Dreiecken und in der Adventitia mancher Zentralvenen. Es ist nicht immer möglich, diese Zellen von anderen Zellen zu trennen, die im Bereich der Capillaren liegen und wahrscheinlich gewucherte Capillarendothelien darstellen. Bei den 3a-Mäusen zeigen sich die Leberzellkerne vielfach gebläht, gelegentlich auch hyperchromatisch. Viele Leberzellen haben 2 Kerne; manche auch einen unregelmäßigen Riesenkern. Die Leberzellkerne der 3b-Mäuse zeigen dagegen keine Hyperchromasie. Nekrosen wurden in keiner Leber gefunden.

Der Fettgehalt ist bei den Mäusen der ersten Hälfte stärker als bei denen der zweiten Hälfte, was sich wohl aus der Ernährung erklärt. In den übrigen Lebern ist der Fettgehalt so gering, daß von einer Verfettung nicht gesprochen werden kann. In den Gefäßwandzellen lassen sich keine sudanophilen Körnchen nachweisen.

*Nieren.* Eine normale Mäuseniere zeigt eine ziemlich starke, unregelmäßig verteilte Blutfülle in Mark und Rinde und auch in den Glomeruli. Das Endothel der Capillaren ist deutlich zu erkennen; im Sudanpräparat lassen sich nur ganz vereinzelte sudanophile Körnchen in den Epithelien nachweisen.

Bei den Versuchsmäusen sind die intertubulären Capillaren zum Teil sehr erweitert, so daß Blutseen entstanden. In den Harnkanälchen, deren Lumen durch die strotzend gefüllten Capillaren eingeengt erscheint, läßt sich kein Blut nachweisen. Die Glomeruli sind blutreich. Die Epithelien der Harnkanälchen zeigen deutliche Kernfärbung.

Im Sudanpräparat sieht man bei den Mäusen der ersten Hälfte sudanophile Körnchen in den Epithelien der Harnkanälchen. In den Nieren der zweiten Hälfte sind fast gar keine sudanophilen Körnchen vorhanden.

*Haut und Ohren.* Geschwürsgrund und Ohren zeigen eine starke Hyperämie und Infiltration mit Leukocyten und vereinzelten Lymphocyten. Wo die Epidermis erhalten ist, zeigt sie eine dicke Hornschicht. Die übrigen Schichten sind ebenfalls verdickt und ungeordnet. Die Zellen werden vielfach, je mehr sie sich der Oberfläche nähern, blasig, die Kerne hyperchromatisch. In den gequollenen Zellen finden sich massenhaft schwarzbraune Körnchen. Es zeigt sich kein histologischer Unterschied zwischen den Ohrverkrüppelungen der 1- und denen der 2- bzw. 3-Mäuse. Insbesondere zeigte sich bei dieser Versuchsanordnung keine atypische Epithelwucherung, wie sie *Abrikossoff* fand.

*Zusammenfassung.*

1. Die makroskopische Betrachtung pathologisch-anatomischer Präparate im Quarzlampenlichte ermöglicht eine bessere Unterscheidung gewisser Farben von Organen, insbesondere eine Erkennung von kleinsten Gefäßen und feinen Blutungen.

2. Im Dunkel-U.V. lumineszieren eine wäßrige Eosinlösung goldgelb und kann so im Leben an den Ohren, dem Schwanze, den Fußsohlen, im Urin und in den Faeces des Versuchstieres nachgewiesen werden. Im Situs findet sich Eosin in Gallenblase, Harnblase und Darm.

3. Ohrverkrüppelungen und Ekzeme am Schwanze treten nach Bestrahlung mit Quarzlampenlicht sowohl bei nicht mit Eosin behandelten Tieren als auch bei Eosinmäusen auf. Histologisch zeigt sich kein Unterschied.

4. Eine Tiefenwirkung der Strahlen nach Sensibilisierung mit Eosin ließ sich bei der verwendeten Versuchsanordnung pathologisch-anatomisch nicht nachweisen.

## Schrifttum.

[1] *Freund, Dr.*, Wien. klin. Wschr. **1910**, Nr 49. — [2] *Danckworth, T. W.*, Luminescenzanalyse. Leipzig: Akad. Verl.-Ges. m. b. H. 1928. — [3] *Rost, E.*, Arb. ksl. Gesdh.amt **40**, 171ff. — [4] *v. Tappeiner*, Erg. Physiol. **8**, 698ff. (1909). — [5] *v. Tappeiner* und *A. Jodlbauer*, Die sensibilisierende Wirkung fluorescierender Substanzen. Leipzig: Vogel 1907. — [6] *Schanz, F.*, Pflügers Arch. **190** (1921). — [7] *Raab, O.*, Z. Biol., A. F. **44**, 16. — [8] *Abrikossoff, A.*, Verh. dtsch. path. Ges. Nr 21, 163.

## Lebenslauf.

Am 12. Dezember 1904 wurde ich als jüngster Sohn des Buchbindermeisters Friedrich Kramer und seiner Frau, Laura geb. Warring, zu Barmen geboren. Mit sechs Jahren trat ich in die Volksschule ein, die ich vier Jahre besuchte. Darauf ging ich zum Realgymnasium in Barmen über, das ich neun Jahre lang besuchte und Ostern 1924 mit dem Zeugnis der Reife verließ. Ich bezog darauf die Universität Göttingen und bestand dort im März 1926 mein ärztliches Vorexamen. Die klinischen Semester verbrachte ich in Bonn, Wien und Göttingen. In Göttingen meldete ich mich am 15. März 1929 zum ärztlichen Schlußexamen, das ich im Laufe des Juni 1929 beendet habe.